COLUMBIA LIBRARIES OFFSITE
HEALTH SCIENCES STANDARD
HX64062201
RD118 F17
Quelques observation
RECAP

COLUMBIA UNIVERSITY
THE
LIBRARIES
IN THE CITY OF NEW YORK
HEALTH
SCIENCES
LIBRARY

QUELQUES OBSERVATIONS

D'AUTOPLASTIE

AVEC RÉFLEXIONS SUR

LES MÉTHODES EMPLOYÉES

PAR

Le Dr Paul FAITOUT

ANCIEN INTERNE DES HOPITAUX DE PARIS

« *Ars tota in minimis.* »

PARIS

G. STEINHEIL, ÉDITEUR

2, RUE CASIMIR-DELAVIGNE, 2

1898

Digitized by the Internet Archive
in 2010 with funding from
Open Knowledge Commons

http://www.archive.org/details/quelquesobservat00fait

QUELQUES OBSERVATIONS

D'AUTOPLASTIE

AVEC RÉFLEXIONS SUR

LES MÉTHODES EMPLOYÉES

QUELQUES OBSERVATIONS

D'AUTOPLASTIE

AVEC RÉFLEXIONS SUR

LES MÉTHODES EMPLOYÉES

PAR

Le Dr Paul FAITOUT

ANCIEN INTERNE DES HOPITAUX DE PARIS

« *Ars tota in minimis.* »

PARIS

G. STEINHEIL, ÉDITEUR

2, RUE CASIMIR-DELAVIGNE, 2

1898

RD118
F17

INTRODUCTION

Pendant notre dernière année d'internat à l'hôpital Saint-Louis, il nous a été donné d'assister à un certain nombre de restaurations autoplastiques faites par notre maître M. Nélaton. Il s'agit là d'une chirurgie un peu spéciale, difficilement entrée dans la pratique commune. Les divers traités de chirurgie, aussi bien que ceux de médecine opératoire, glissent sans insister sur ces questions et se contentent d'indiquer rapidement quelques procédés qui restent dans le vague, si bien qu'en présence d'un cas donné le chirurgien sans expérience et sans guide sûr se demande lequel de ces procédés schématisés il va bien pouvoir employer. Il hésite : Aura-t-il recours à la méthode indienne ? Fera-t-il une autoplastie à la française ? Ou bien la méthode italienne modifiée, bien que plus délicate, ne lui donnerait-elle pas de meilleurs résultats ?

Nous voudrions par quelques exemples d'anaplasties, pris dans une série d'interventions, montrer qu'il n'y a pas de procédé exclusif, qu'il est impossible de généraliser les faits, de s'en tenir à des règles opératoires absolues, applicables à tous les cas. En réalité la conduite du chirurgien doit être subordonnée aux circonstances : chaque méthode a ses indications variables avec la nature de l'altération des tissus qui nécessite l'exérèse et la réparation.

. . . . . .

En terminant nos études nous sommes heureux d'avoir l'occasion d'exprimer nos remerciements aux maîtres qui ont contribué à notre instruction. Nous adressons un pieux hommage à la mémoire du regretté Dr Ollivier qui nous a guidé dans l'étude de la médecine infantile. Que M. le Dr Nélaton, dont nous avons été l'externe puis l'interne, veuille bien recevoir l'assurance de notre vive gratitude pour les précieuses leçons de chirurgie clinique et opératoire qu'il nous a données. C'est dans son beau service de l'hôpital Saint-Louis que nous avons pu recueillir les observations qui servent de base à ce travail.

Nous tenons à assurer de notre reconnaissance M. le Dr Robin dont l'enseignement de thérapeutique clinique si hautement apprécié a laissé sur nous une profonde impression : nous nous souviendrons des conseils qu'il nous a donnés et de la bienveillance qu'il nous a constamment témoignée. Nous ne devons pas moins de remerciements à M. le Dr Richardière pour son précieux enseignement ; pendant l'année d'internat passée avec lui et plus tard encore, il nous a guidé et encouragé dans nos études en nous témoignant une attention pleine de sympathie et d'intérêt.

C'est sous la direction du Dr Felizet que nous avons appris, étant interne, l'art tout spécial de la chirurgie infantile : il a droit à une part de nos remerciements. M. le Dr Humbert, pendant l'année d'internat passée à l'hôpital Ricord, nous a fait profiter de sa grande expérience en vénéréologie et syphiligraphie : nous sommes heureux de lui en exprimer notre gratitude, comme aussi de l'initiative qu'il nous a laissée dans son service chirurgical.

Nous avons pu recevoir de précieux conseils de MM. Del-

peuch, Potherat, Legueu, Vaquez, Toupet, Albarran, qui à différents titres ont été nos maîtres dans les hôpitaux : nous tenons à leur dire quel excellent souvenir nous garderons de leur fréquentation. M. le Dr Gilbert a bien voulu nous accueillir dans son laboratoire de bactériologie. Nous saisissons avec plaisir cette occasion de lui en affirmer notre reconnaissance.

Nous remercions enfin M. le Professeur Berger d'avoir bien voulu accepter la présidence de cette thèse.

Restaurations autoplastiques de la face.

Nous envisagerons en premier lieu les interventions destinées à réparer certaines pertes de substance de la face. C'est, il n'est pas besoin de le dire, pour remédier à des mutilations du visage que le chirurgien sera le plus vivement sollicité d'intervenir ; et parmi celles-ci les restaurations du nez sont celles qu'il aura le plus fréquemment l'occasion de pratiquer.

Nez.

Pour la rhinoplastie les principes des trois grandes méthodes opératoires peuvent être utilisés mais chacune a ses indications. Sedillot préconisait systématiquement le procédé indien. Bouisson s'en tenait à la rhinoplastie par la méthode de glissement des lambeaux. En réalité nous devons faire preuve de plus d'éclectisme et ne pas considérer les faits d'une façon aussi générale, aussi superficielle. Entrons dans les détails :

Le nez est détruit en totalité ou bien les lésions sont telles qu'une fois exécutés les avivements nécessaires, il ne restera qu'une minime étendue de tissus sains : la restauration du nez serait extrêmement difficile, sinon impossible par la méthode de Celse : en admettant qu'il y ait sur chaque joue assez d'étoffe pour amener et affronter les deux lambeaux au niveau de la ligne médiane, quelle figure feront ceux-ci ?

Tiraillés à droite, tiraillés à gauche, ils ne manqueront pas d'effondrer la voûte qu'ils avaient pu former primitivement, et comme résultat les orifices béants des fosses nasales seront cachés à la vue, on aura reconstitué simplement une cloison membraneuse qui, manquant de saillie, privée de tout relief, n'aura qu'une lointaine ressemblance avec un nez.

La méthode indienne présente moins d'inconvénients : s'il est facile d'emprunter un lambeau aux téguments du front, encore faut-il que celui-ci soit recouvert d'une peau saine, non cicatricielle et il n'est point rare, dans les cas qui nécessitent une rhinoplastie totale, de voir cette peau plus ou moins altérée par les mêmes lésions que celles du nez (lupus, brûlures, etc.). — Il faut encore que le front soit assez élevé pour que l'opérateur puisse tailler un lambeau frontal très long, si long que parfois — et cela malgré l'inclinaison de l'axe du lambeau — son extrémité arrive au niveau du cuir chevelu, et se trouve semée par conséquent de follicules pileux qui donneront plus tard une touffe de cheveux au bout du nez.

Si à ces inconvénients nous ajoutons le désagrément de la cicatrice laissée sur le front par la perte de substance, nous sommes conduit à donner, pour une rhinoplastie totale, la préférence à la méthode italienne. Il s'agit, le chirurgien ne doit pas l'oublier, d'obtenir un résultat plastique et cosmétique et l'absence de cicatrice n'est pas d'une mince importance dans une opération où le côté esthétique est si essentiel. C'est une des raisons de sa supériorité sur les procédés qui consistent à prendre les lambeaux au voisinage, nécessitent toujours des incisions plus ou moins étendues et des cicatrices susceptibles d'accroître la défiguration.

La méthode italienne, quand il s'agit de combler une perte

de substance due à un lupus, est encore supérieure à toutes les autres parce que le lupus ne récidive pas sur le lambeau transplanté (Voir observation I). Il récidive au contraire habituellement *autour* de ce lambeau et l'observation des faits nous a montré que si on prenait un lambeau par glissement la récidive lupique serait fatale et se ferait *in situ*.

M. Berger insiste encore sur le point suivant : l'opération peut échouer, dit-il, le lambeau se mortifier en totalité ou en partie et non seulement le malade n'a rien gagné, mais sa situation est devenue pire, les difformités existantes sont aggravées.

Toutes les fois donc qu'on aura à combler une grande perte de substance et si surtout le squelette du nez fait défaut, on aura recours à la greffe par approche. Pour minutieuse qu'elle soit, il ne faudrait cependant pas s'en exagérer les difficultés. Le lambeau doit être pris au membre supérieur, suivant la technique que nous indiquons plus loin. Le chirurgien l'empruntera-t-il au bras ou à l'avant-bras ?

La peau du bras plus épaisse et plus ferme résistera mieux à l'affaissement et à la rétraction qu'un lambeau pris à l'avant-bras, mais elle a ce désavantage d'être blanche et de rester plus blanche que les téguments de la face ; malgré cet inconvénient nous pensons que pour une rhinoplastie étendue il y a intérêt à prendre la greffe sur le bras.

Une petite partie du nez seulement est détruite et l'opérateur se propose d'en restaurer une portion au niveau de la racine ou du dos, de refaire le lobule médian, une narine ou bien la sous-cloison.

Ici le chirurgien peut donner libre carrière à ses préférences au point de vue des procédés. Nous dirons cependant

quelles raisons peuvent le déterminer à adopter l'un plutôt que l'autre.

Que la *partie supérieure du nez* ait été détruite par un épithélioma ou qu'une brûlure ait laissé une brèche à combler, la méthode indienne nous paraît la plus favorable : la perte de substance n'est pas très étendue, il sera plus commode de trouver sur les téguments du front une surface de tissus suffisante pour la réparation ; les bords de la plaie d'emprunt pourront être affrontés sans de violents tiraillements, leur réunion par première intention laissera une cicatrice linéaire peu apparente. Il n'est peut-être pas inutile de rappeler en quelques mots la technique à suivre.

Avant l'opération le chirurgien a examiné les parties malades à enlever, puis il mesure exactement et reporte sur le papier la hauteur comprise entre le milieu des deux yeux et la limite inférieure et médiane des sections à effectuer. De même il évalue la largeur du futur lambeau à sa partie moyenne et reporte cette dimension sur la première ligne en veillant bien à ce que les deux lignes soient dans les mêmes rapports géométriques sur le sujet. Enfin il prend de la même façon la largeur de la base du lambeau (limite inférieure des incisions nasales). Il obtient de la sorte, tracées sur le papier, les dimensions à donner au lambeau frontal. Une fois ces lignes fondamentales tracées, on fait subir les modifications que comporte ou la conservation de certaines parties saines ou la plastique supplémentaire pour des parties voisines (Goris). En augmentant de 1/3 ces dimensions on a la mesure du lambeau frontal.

L'opérateur profitera des recommandations de Langenbeck qui engage à tailler son lambeau à pédicule excentrique : les

incisions, au lieu de se terminer de chaque côté de la racine du nez, aboutiront d'un même côté de la ligne médiane ; l'incision qui limite supérieurement le lambeau se terminera au niveau du sourcil ou un peu au-dessous, l'inférieure s'arrêtant au-dessous du ligament palpébral interne, après avoir passé obliquement sur le dos du nez. On obtient de la sorte un pédicule presque horizontal soumis à une très faible torsion. La gangrène du lambeau sera presque sûrement évitée si l'on a pris le pédicule assez latéralement pour n'avoir pas à sectionner l'artère frontale interne.

S'agit-il de refaire une *narine* ? Deux procédés également convenables se trouvent en présence : la méthode française par glissement donne un résultat excellent si l'on a soin de prendre le lambeau le long du sillon naso-génien et de dissimuler ainsi la trace de l'incision jugale. Il peut arriver cependant que l'aile du nez confinant à la cicatrice laissée sur la joue risque d'être attirée par la rétraction du tissu inodulaire.

Que si l'opérateur a une certaine tendresse à l'égard de la greffe par approche, il lui sera toujours permis d'utiliser un lambeau pris à distance C'est même, vu les résultats obtenus, le procédé auquel nous donnerions la préférence ; faisons remarquer en passant qu'il vaudra mieux emprunter la greffe à l'avant-bras ou au poignet, dans une région exposée à l'air ; la peau de l'avant-bras plus fine donnera une aile du nez aussi mince que celle du côté opposé et surtout la coloration du morceau transplanté différera fort peu de celle du nez (principalement chez les sujets qui ont l'habitude de travailler l'avant-bras nu) beaucoup moins que s'il avait été pris dans le segment supérieur du membre.

C'est encore en faveur de la méthode italienne qu'on devra se décider pour refaire le *lobule médian* du nez. Où trouver dans le voisinage du lobule des tissus suffisamment souples, non sujets à subir une rétraction plus ou moins tardive ? Sans compter que ce serait un espoir vain que de penser éviter toute cicatrice désagréable sur cette partie du visage. Il est impossible, en avivant les bords de la perte de substance, en disséquant et détachant les ailes du nez, d'obtenir un rapprochement et un affrontement suffisants. D'autre part la méthode indienne, en raison de l'étroitesse et de la longueur du pédicule nécessaire, exposerait à la mortification du lambeau. De même pour la réfection de la *sous-cloison* : nous connaissons bien les procédés qui consistent à la former aux dépens de la fossette sous-nasale ; mais ici, comme plus haut, persistent visibles, chez les femmes surtout, les traces de l'emprunt que le chirurgien a fait : d'ailleurs une sous-closion, constituée de la sorte, est presque toujours trop large, trop épaisse, tandis qu'elle reste insuffisante au point de vue de sa hauteur.

Si l'exérèse d'un néoplasme, d'un cancroïde a porté sur *une des parties latérales* du nez sans en entamer une énorme étendue, la méthode de Celse sera supérieure à toutes les autres. Une perte de substance minime, une brèche étroite ne demandent qu'un simple glissement, facilité par le décollement de la peau, sans qu'il soit besoin le plus souvent de faire des incisions libératrices étendues.

Ce serait le lieu d'examiner la question de savoir si l'ablation de ces tumeurs si fréquentes à la face doit être suivie de la réparation immédiate des téguments. D'une façon générale

il vaut mieux, croyons-nous, ne point laisser systématiquement ouvertes ces brèches qui vont s'infecter plus facilement, bourgeonner en donnant lieu à un tissu inodulaire difficile à corriger ultérieurement : les avantages de la réunion immédiate compensent généreusement le supplément d'opération qu'elle nécessite ; les cicatrices linéaires d'une réunion par première intention sont toujours moins difformes que le gaufrage d'une plaie qui a granulé.

Paupière.

Paupière inférieure (1). — Nous trouverons de nouveau en concurrence les méthodes autoplastiques et la greffe par approche. C'est après l'examen attentif de l'ensemble des conditions, que se décidera le chirurgien : s'il y a une perte de substance telle que le transport d'un lambeau pris sur la joue ou la région temporale nécessite la dissection d'un vaste lambeau, occasionne par suite une déformation du visage nouvelle et apparente, nous choisirons sans hésiter la méthode italienne. D'autant mieux qu'un grand lambeau est sujet à une plus forte rétraction qui exposerait à un abaissement trop considérable du bord libre restauré ou à son tiraillement latéral ; il est du reste plus exposé à être déchiré.

Si au contraire la restauration ne doit être que partielle et peu étendue, s'il est possible d'amener par de simples manœuvres, sans trop de délabrement, un lambeau de dimen-

(1) Nous ne pouvons passer en revue toutes les *plasties* applicables à chaque région : nous devons nous borner à examiner celles que nous avons vu exécuter.

sions restreintes mais suffisantes pour combler la brèche, la méthode par pivotement de Burrow demeure l'intervention de choix, principalement si l'on a soin, par des incisions bien comprises, d'éviter la formation d'un disgracieux bourrelet à la racine du lambeau. On sait en quoi consiste ce procédé : Burrow enlève en triangle la paupière malade puis il dissèque à la tempe un lambeau de même forme, de un quart plus large, opposé au précédent par le sommet de telle sorte que les bases des deux triangles soient horizontales et parallèles ; après mobilisation la base du triangle temporal vient reconstituer le bord libre de la nouvelle paupière.

De toutes façons un bon principe sera de ménager tout ce qui reste de l'ancienne paupière, en particulier le bord libre, les muscles et la conjonctive et de pratiquer une tarsorraphie préalable. Et comme le recommande Masselon on évitera soigneusement d'imprimer au lambeau une torsion par trop forcée, non à cause du danger d'interrompre la circulation dans la partie transplantée, mais parce que celle-ci, au voisinage du pédicule, ne pourrait s'appliquer exactement sur les tissus dénudés et risquerait de se sphaceler.

En résumé l'anaplastie de la paupière inférieure par la greffe italienne constitue l'intervention de nécessité dans les vastes destructions ; elle a l'avantage de fournir sans qu'on ait besoin de les emprunter aux téguments si précieux de la face — et qui ne sont pas toujours utilisables d'ailleurs — des lambeaux qui ne se détérioreront point par la suite. Par contre aux blépharoplasties partielles suffiront les méthodes d'emprunt périphérique. Voici par exemple un épithélioma corné de la joue, intéressant la paupière inférieure et dont la surface peut être évaluée à 25 centimètres carrés (observ. IX).

il n'y a pas à songer à l'emploi d'autres méthodes qu'à celles de la greffe par approche, cela saute aux yeux. Sur une autre malade un petit cancroïde s'est développé en créant sur le bord libre de la paupière inférieure une perte de substance en encoche : la mobilisation d'un lambeau temporal triangulaire nous donne un excellent résultat (observ. VIII).

Région temporale et joue.

Nous avons vu notre maître, M. Nélaton, intervenir deux fois pour des épithéliomas de cette région et deux fois, pour les mêmes raisons que nous avons développées plus haut, il a eu recours à la greffe italienne pour réparer la vaste perte de substance que nécessitait l'exérèse complète de la tumeur. Quelle autre méthode eût permis de mettre une pièce assez ample pour boucher un trou de 60 et 70 centimètres carrés?

Ici le chirurgien ne peut guère prendre son lambeau qu'à la région deltoïdienne, le bras verticalement dressé le long de la tête, l'avant-bras replié sur le sommet de la tête ou au devant du front. Les règles de l'autoplastie italienne sont les mêmes que partout ailleurs : l'opérateur ne devra cependant pas méconnaître la gravité relative qu'offre, à cause de la présence de la veine céphalique, un emprunt cutané fait à cette région : la possibilité d'une phlébite et partant d'une embolie (voir observation IX), ne doit pas pourtant faire rejeter absolument la dissection d'un lambeau dans une région veineuse ; le chirurgien prévenu, saura se méfier, et prendre contre de tels accidents les précautions indispensables.

Pour la joue mêmes remarques, mêmes règles. Si nous ne

tenons pas compte d'interventions qui ne méritent même pas le nom d'autoplasties, tellement elles furent insignifiantes, nous n'avons à mentionner qu'une observation d'autoplastie pour un épithélioma étendu enté sur un lupus. Dans ce cas particulier, la greffe a été faite pour combler une brèche énorme et véritablement profonde puisque toute l'épaisseur de la joue avait été enlevée sur une surface presque aussi large que la paume de la main : le rebord alvéolaire du maxillaire supérieur était à découvert dans la plaie, la commissure buccale détruite.

La greffe italienne qui fut pratiquée montre combien l'emprunt à distance est supérieur, dans ces cas, aux autres procédés, puisqu'à deux ans d'intervalle le lupus avait repullulé autour du morceau transplanté, tandis que celui-ci, complètement épargné, restait vierge de tout ensemencement lupique.

Lèvres.

Lèvre inférieure. — Il n'est sans doute pas de région pour laquelle les procédés d'autoplastie soient plus variés ; les auteurs ont imaginé un grand nombre d'ingénieux procédés par glissement, par pivotement, ou à tiroir ; en réalité ils se rapportent tous aux procédés généraux de la méthode de Celse.

C'est qu'en effet, les téguments du voisinage de la lèvre se prêtent merveilleusement aux restaurations à la française, à cause de leur souplesse, de leur mobilité et de leur élasticité. Dans la plupart des cas le lambeau est pris au menton ou bien au cou. Nous avons constaté cependant un excellent résultat

au point de vue esthétique et fonctionnel avec la méthode suivante :

Il s'agissait d'un vieillard de 63 ans, atteint d'un épithéliome intéressant la lèvre inférieure depuis la commissure jusqu'à la ligne médiane qu'elle dépassait légèrement ; la tumeur occupait en hauteur une étendue de 2 travers de doigt ; — le maxillaire supérieur était privé de ses dents, ce qui avait pour conséquence de faire paraître la région du menton extrêmement peu élevée, la peau qui la recouvrait ne formant qu'une bande assez étroite. La tumeur enlevée il restait une brèche quadrangulaire : un lambeau de même forme fut pris sur la joue et dessiné de telle sorte que son axe correspondît au sillon naso-génien ; sa partie supérieure atteignait le sillon de l'aile du nez, son pédicule descendait à 1/2 centimètre au-dessous d'une ligne horizontale passant par la commissure. Un simple pivotement l'amenait en bonne place pour affronter son extrémité supérieure au bord vertical et médian labial. Une suture entrecoupée réunit facilement les deux lèvres de la plaie de la joue : ultérieurement les incisions de la joue n'étaient plus visibles, la cicatrice dissimulée dans le pli naso-génien. — La lèvre reconstituée était suffisamment épaisse, mobile et symétrique dans ses deux moitiés.

Les cheiloplasties de la *lèvre supérieure* sont infiniment moins fréquentes que les précédentes à cause de la rareté du cancer sur cette lèvre. Nous avons observé un malade atteint d'excroissances verruqueuses que l'examen histologique qualifia d'épithéliome cutané. Cette tumeur débordait le bord libre de la lèvre supérieure à laquelle étaient comme appendues des végétations sessiles ou pédiculées remontant dans la narine dont elle obstruait partiellement l'orifice. L'aspect

clinique plaidait en faveur d'une tumeur bénigne : M. Nélaton se contenta d'abraser le néoplasme au thermocautère, sans toucher aux couches profondes de la peau. Après deux semaines de bourgeonnement, il restait une surface à bords peu élevés, presque plane, dont la granulation devenait des plus lentes : outre une réparation de longue durée, il y avait à craindre une cicatrice fâcheuse qui eût été des plus manifestes. Une greffe d'Ollier-Thiersch n'était-elle pas indiquée pour recouvrir cette surface de la dimension d'une pièce d'un franc, puisqu'il suffisait d'appliquer sur la solution de continuité un vernis préventif de la cicatrice ? La fragilité, le peu de résistance des tissus, l'adhérence aux parties profondes, une souplesse et une mobilité médiocres sont des inconvénients légers en somme et presque négligeables lorsqu'il s'agit d'une région peu exposée à des frottements ou à des actions mécaniques répétées et qu'on vise surtout au côté cosmétique. Il est avantageux, dans la majorité des cas, de laisser granuler la plaie pendant quelques jours avant de pratiquer la greffe de Thiersch : les bourgeons forment une surface plane, unie, serrée, sans inégalités, sur laquelle les lambeaux dermo-épidermiques s'appliquent plus exactement : la greffe a des chances de succès beaucoup plus sérieuses si la couche bourgeonnante débarrassée de tout ilot infectieux est presque de niveau avec son limbe.

Autoplastie des membres.

Nos efforts, tout à l'heure, étaient surtout dirigés en vue d'éviter ou de corriger toute difformité plus ou moins appréciable. Aux membres le côté esthétique cède le pas au côté utilitaire et partant il devient secondaire.

Que nous demandent en effet les malades ? D'intervenir pour des ulcérations inguérissables, de réparer immédiatement la perte de substance créée par une opération, de remédier à des infirmités consécutives à des cicatrices vicieuses (mauvaise attitude d'un membre, articulation immobilisée ,etc.). C'est dire que le chirurgien ne pourra que bien rarement utiliser les tissus environnants qui, le plus souvent, de mauvaise qualité, suspects ou altérés, de nutrition insuffisante ou contenant des germes de récidive ne fourniraient pas du reste assez d'étoffe pour combler une perte de substance tant soit peu étendue. D'autre part, il peut y avoir des inconvénients à créer au voisinage de la brèche à réparer une plaie qui entraînera peut-être une déformation nouvelle, deviendra aussi funeste que l'accident primitif en attirant vers la plaie des tissus qui manquaient déjà de mobilité et de souplesse, en enserrant par exemple la région dans un bracelet de cicatrice inextensible, et empêchera en définitive d'atteindre le but proposé.

Ainsi se trouvent condamnées, pour les autoplasties des membres, les méthodes française et indienne : les greffes de Thiersch seraient tout au plus bonnes pour hâter la cicatrisa-

tion d'une petite plaie : elles peuvent améliorer la cicatrice, mais la laissent persister ou exagèrent même ses désavantages.

La méthode italienne seule est capable de satisfaire aux desiderata des autoplasties faites sur les membres et nous pourrions citer plusieurs observations démonstratives de sa supériorité : un malade de Guelliot avait eu, à la suite d'un phlegmon gangréneux du bras, une large perte de substance qui fut comblée partiellement par une greffe italienne ; sur le reste vinrent se greffer de petits lambeaux à la Thiersch. La première donna un lambeau souple, élastique ; les greffes dermo-épidermiques laissèrent une cicatrice inextensible, déprimée, sans élasticité ni mobilité sur les parties profondes : les tissus se rétractèrent à leur niveau en formant des cordes inextensibles. — Un malade de Reclus n'est pas moins intéressant à cet égard : atteint d'un ulcère variqueux aux deux jambes il reçoit d'un côté une greffe de Thiersch ; de l'autre une greffe par approche ; celle-ci reste intacte, l'autre disparaît, l'ulcère récidive.

Ces remarques sont encore bien plus vraies si l'ulcération ou la plaie chirurgicale siège au niveau d'une articulation, menace par sa cicatrisation d'être une entrave à la liberté complète des mouvements de flexion ou d'extension (flexions permanentes du coude, du genou, des doigts immobilisés). — Ou bien si elle siège en une région qui supporte des frottements, des pressions, soit exposée à des heurts, à des contacts répétés (face postérieure du coude, région prérotulienne, aponévrose palmaire, talon, moignon).

La liberté des mouvements, indispensable pour l'usage d'un membre, exige, pour être complète, un lambeau com-

posé de toutes les couches du revêtement cutané, un lambeau non rétractile, assez souple pour glisser, s'étaler d'une manière satisfaisante, assez mobile pour laisser au segment du membre toutes ses fonctions, assez élastique pour s'étendre sous l'influence des tractions périphériques, assez solide pour résister autant qu'une peau saine aux diverses actions mécaniques qu'elle subit. Une seule méthode remplit ces conditions, suffit à ces exigences : la méthode italienne qui seule peut nous donner une greffe bien vivante, sensible, solide et durable.

Technique de l'autoplastie à l'italienne.

La première condition est de s'assurer de la possibilité de pratiquer une greffe selon la méthode italienne, c'est-à-dire d'amener au contact de la région à réparer une autre partie du corps à laquelle sera emprunté un lambeau suffisant. Après la possibilité du rapprochement, la seconde condition non moins essentielle consiste dans la possibilité de l'immobilisation. M. Berger conseille d'exercer le sujet à supporter l'immobilisation en le plaçant, les jours qui précèdent l'opération, dans la position qui sera adoptée, en maintenant le rapprochement des parties pendant un temps plus long chaque jour de façon à l'y accoutumer progressivement. Cet « entraînement » n'est pas indispensable et nous n'avons pas vu M. Nélaton y avoir recours dans les autoplasties pour lesquelles nous l'avons assisté.

Cependant, le chirurgien aura soigneusement calculé la direction, la forme, la situation, les dimensions du lambeau, le siège précis de son lieu d'emprunt. L'étendue des incisions, celle des avivements auront été mesurées d'une façon exacte en appliquant sur la région à réparer un morceau de makinstosh découpé en suivant les bords de l'ulcération ; il faudra tenir compte dans ces mesures de la rétraction immédiate évaluée à un tiers environ. On rapprochera plusieurs fois et plusieurs jours de suite les parties à coapter pour juger de l'adaptation future, rechercher si telle ou telle disposition ne serait point préférable , simuler en un mot la

greffe, et se faire une idée exacte de ce qu'elle sera ; le chirurgien établira ainsi un plan, une véritable stratégie opératoire dont il ne devra plus s'écarter.

Nous n'insistons pas sur le choix de la région à utiliser ; elle variera avec la perte de substance à réparer mais sera presque toujours la même pour une perte de substance donnée : le thorax pour le bras, le thorax ou l'abdomen pour l'avant-bras, la jambe pour celle du côté opposé, le membre supérieur pour la face. Il va de soi que le lambeau d'emprunt ne devra pas entraîner d'impotence fonctionnelle ni d'attitude vicieuse pour la région qui l'aura fourni ; on évitera par exemple de tirer la greffe du pli du coude, de la région axillaire, du creux poplité : il ne devra pas non plus être la cause d'une difformité plus ou moins gênante ; ainsi une région trop riche en follicules pileux ne conviendrait pas pour une restauration de la face. Pour faciliter la description du mode opératoire, nous prendrons pour type l'intervention la plus complexe et la plus délicate, celle qui porte sur le visage.

Veille de l'opération. — C'est la veille de l'opération au plus tard qu'il faut établir l'appareil d'immobilisation. En réalité on a une double immobilisation à réaliser : celle de la tête qui doit être obtenue avant l'intervention. Celle du membre supérieur qu'on installera secondairement après le rapprochement et la suture des parties à coapter. L'appareil que notre maître, M. Nélaton, a utilisé jusqu'ici n'est point difficile à confectionner : de la tarlatane et du plâtre en sont les éléments essentiels. Il est taillé d'après les mesures du malade et formé avec de la tarlatane pliée en plusieurs doubles de manière à obtenir quatorze à dix-huit épaisseurs ; pour ne point le rendre trop lourd, quatorze épaisseurs sont

suffisantes au niveau de la partie thoracique, mais il est bon de porter leur nombre à trente pour la portion qui recouvrira la nuque, point le plus susceptible d'être cassé par les mouvements de flexion et d'extension de la tête.

L'appareil comprend : une partie céphalique, une partie thoracique. La première a la forme d'un bonnet à trois pièces dont les différents morceaux descendent jusqu'aux épaules en suivant le contour de la chevelure, pour se rattacher par une simple couture à la portion thoracique. On donne à celle-ci la forme d'un gilet de flanelle qui vient se croiser au devant de la poitrine. Il est préférable de ne pas lui faire une bretelle pour le passage du moignon de l'épaule du côté destiné à être immobilisé, car une épaulette passant au-dessus de la clavicule de ce côté amène une compression difficile à éviter et que l'os supporte mal. Le thorax est ainsi enveloppé jusqu'à la ceinture.

On préparera encore un coussin rectangulaire de 15 centimètres de long sur 8 à 10 centimètres de large bourré d'ouate, et qui, placé au-dessous de la capeline, épousera la concavité de la nuque, l'effacera en partie, pour donner un point d'appui plus résistant et non douloureux à la portion cervicale de l'appareil. En dernier lieu on apprêtera une longue attelle en tarlatane destinée à constituer une gouttière au membre immobilisé. Cette valve sera suffisamment longue pour aller de la paume de la main (supposée dans sa position future) à la partie postérieure et inférieure du thorax ; son extrémité inférieure sera élargie pour s'appliquer sur une plus grande surface à cette partie postérieure du thorax.

Matin de l'opération. — L'appareil plâtré ne sera mis en place que le jour de l'opération, deux heures au moins avant

l'instant choisi pour l'intervention, afin que le plâtre soit bien desséché au moment où le malade sera endormi. L'appareil est détrempé dans du plâtre gâché comme à l'ordinaire ; on prendra seulement les quelques précautions suivantes : la chevelure du malade sera protégée par une simple couche d'ouate ou une compresse qui empêchera l'adhérence du plâtre avec les cheveux et leur tiraillement. De même pour éviter l'adhérence de l'appareil avec la peau du thorax et les poils qui le recouvrent, celui-ci sera enveloppé d'une camisole, ou d'un tricot de coton, de soie ou de lint boriqué ; une couche d'ouate est préférable, en ce qu'elle protège mieux contre les excoriations du plâtre et permet davantage l'expansion respiratoire de la poitrine. On dégagera les oreilles en échancrant l'appareil à leur niveau, car elles supportent mal la moindre compression. S'il s'agit d'une femme on lui retirera ses boucles d'oreilles. On n'oubliera pas d'interposer entre la nuque et l'appareil le coussin ouaté préparé la veille. On prendra encore la précaution d'éviter l'accolement des deux bords de l'appareil, au point où ils se croisent au devant de la poitrine, en interposant entre eux un morceau de taffetas gommé ou de makinstosh.

L'appareil posé, bien appliqué sur les parties sous-jacentes, est séché avec des bandes de toile, pendant que le malade s'étend sur un lit dur, sans oreiller, ou mieux sur une table, de façon à ce que la tête soit dans une extension modérée ; l'immobilité complète est indispensable tant que dure la dessiccation du plâtre ; lorsqu'il est sec on retire le makinstosh placé entre les deux lames thoraciques qu'on soulève en les écartant légèrement pour éviter toute gêne respiratoire, chose importante pour la marche régulière de l'anesthésie géné-

rale. Si besoin est, on perce d'œillets les bords ainsi disjoints, pour permettre le passage de lacets ou de cordons qui s'opposeront à leur écartement exagéré.

Opération. — On aidera le malade à se coucher sur le lit d'opération où il s'étendra avec précaution pour ne pas casser le plâtre au niveau de son point le moins résistant, c'est-à-dire de la nuque.

L'anesthésie générale a toujours été employée et ne présente rien de spécial. Elle sera cependant menée avec douceur pour ne point amener de vomissements chloroformiques : en tous cas l'appareil sera garanti par un imperméable contre les souillures qui proviendraient des vomissements et qui ne manqueraient pas de ramollir le plâtre ; par le même moyen on évitera son imprégnation par les liquides antiseptiques employés.

Un aide fait les lavages nécessaires pour rendre la peau aseptique au niveau des surfaces à rapprocher ; c'est seulement alors que le chirurgien tracera les contours de son lambeau à la teinture d'iode, car le dessin s'efface au lavage, il devient impossible de retrouver exactement sa forme, ses dimensions, le point d'implantation du pédicule. On pourrait obvier à cet inconvénient en traçant d'avance le lambeau avec un crayon de nitrate d'argent. Le patron du lambeau aura été stérilisé par un séjour dans un liquide antiseptique, mais non par l'ébullition qui a le gros inconvénient de faire recroqueviller le makinstosh ou le taffetas gommé. Si l'on opère sur l'œil ou à son voisinage la désinfection devra être plus minutieuse au niveau des angles et particulièrement de l'angle interne qui nous a paru moins facile à aseptiser et dont une désinfection insuffisante a causé, dans plusieurs

observations, un léger retard de guérison. — Bien entendu, en attendant que le chirurgien vienne la disséquer, un pansement antiseptique est placé sur la partie du membre qui fournira la greffe. L'anesthésie obtenue, l'opérateur bien en possession de son plan, pratique les excisions, les avivements nécessaires en s'attachant à obtenir une hémostase complète de la plaie, dissèque son lambeau, le façonne, l'allonge au besoin en prolongeant les incisions vers sa base ; il rapproche le membre supérieur de la tête : après s'être assuré de l'arrêt de tout suintement sanguin au niveau de la plaie, il procède à la suture des bords. Les aiguilles fines, les moyens de ligature ténus (crins et catguts) sont préférables ; ils s'accrochent moins, ne déchirent pas le bord des surfaces à réunir et laissent des traces moins visibles. Le chirurgien a préalablement suturé la plaie d'emprunt ou, si c'est impossible, en a tout au moins rapproché les bords.

Le lambeau doit-il comprendre tout le tissu cellulaire sous-cutané ? Les avis diffèrent. Poncet a pu sans inconvénient débarrasser la face profonde de tout le pannicule graisseux qui la doublait. M. Berger attribue partiellement le sphacèle d'un lambeau à ce fait qu'il en avait dégraissé la face profonde, et nous avons toujours vu M. Nélaton conserver la plus grande partie du tissu cellulo-graisseux. Si cette manière de faire peut avoir pour résultat de laisser parfois une saillie disgracieuse de la greffe, elle a l'avantage de respecter plus sûrement les troncs vasculaires qui alimentent les capillaires de la peau et d'assurer la mobilité du lambeau sur les parties sous-jacentes pour lui permettre une souplesse plus grande. En tous cas, suivant le conseil de M. Berger, on laissera la totalité du tissu cellulo-graisseux au niveau du pédicule, par où affluent les vaisseaux.

Quelles dimensions est-on autorisé à donner au lambeau ? Il n'y a pour ainsi dire pas de limites : Quénu a disséqué un lambeau de 15 centimètres, Maas un de 16 centimètres, Berger un de 16 centimètres sur 12; celui d'un opéré de Guelliot avait 16 centimètres sur 13, soit 208 centimètres carrés.

Autre point de détail ; faut-il suturer les bords de la greffe avec ceux de la perte de substance seulement lorsque tous les fils ont été passés, ou lier ceux-ci à mesure qu'ils sont passés ? La conduite à tenir différera selon les cas : la première méthode est parfois seule applicable lorsqu'il s'agit par exemple d'affronter des parties petites, étroites, irrégulières, ou difficilement accessibles, ou dont la réunion demande une délicatesse particulière. Si au contraire on a sous les yeux un champ opératoire large, si rien ne vient gêner l'opérateur bien à son aise et surtout si celui-ci peut, d'un coup d'œil, et sans changer en rien le rapport des surfaces cruentées, juger de la bonne direction des lambeaux, la seconde manière sera préférable.

Quoi qu'il en soit, le chirurgien posera d'abord les points principaux, cardinaux pourrait-on dire, des jalons aux angles, qui permettront d'apprécier l'ensemble de la disposition future des surfaces, de tendre l'étoffe dans un sens ou dans l'autre, de faire en un mot les petites corrections nécessaires avant la suture définitive.

Il s'attachera à réaliser une adaptation de la greffe aussi exacte, aussi parfaite que possible, sans traction, sans tiraillement ni plissement, sans torsion ni compression du pédicule ou des bords.

Il importe en effet que toutes ces conditions soient remplies avant de procéder au pansement. Le plus simple con-

siste en une mèche de gaze stérilisée qui entoure le pédicule en évitant soigneusement sa compression. Sur la greffe elle-même une compresse de gaze stérilisée : il y aurait avantage à ce que cette pièce de pansement exerçât une légère compression à la surface du lambeau pour aider à son adhérence avec les parties sous-jacentes ; n'est-il pas de notion courante qu'il reprend autant par sa face profonde que par ses bords ? On interposera entre le membre supérieur et le visage une épaisseur d'ouate suffisante pour qu'aucune portion de la face ne puisse être comprimée par le membre rapproché, au point de donner lieu à des eschares ou à des accidents analogues à celui que nous relatons dans l'observation III. Une bonne couche d'ouate mettra à l'abri de telles surprises ; les yeux seront particulièrement surveillés.

L'opération proprement dite terminée, il nous reste à immobiliser définitivement le membre supérieur en le fixant dans ses nouveaux rapports avec la tête. Le mieux, l'idéal, serait d'avoir un malade immédiatement et complètement réveillé, ce qui serait d'un grand secours pour la mise en place de la gouttière du bras et de l'avant-bras, mais c'est pratiquement impossible : ou bien il faut continuer la chloroformisation jusqu'à ce que l'immobilisation du membre soit achevée et alors un certain nombre d'aides sont nécessaires pour maintenir le sujet, masse inerte qui tombe pour ainsi dire de tous côtés ; — ou bien on laisse le malade se réveiller, mais, dans la plupart des cas, il se plaint, s'agite, écarte son membre supérieur ; M. Poncet fait réveiller ses malades en commençant les sutures, de façon à avoir un opéré conscient, capable d'adopter avec docilité telle ou telle attitude. En pratique la première solution nous paraît préférable, particuliè-

rement à l'hôpital où l'on dispose toujours d'un nombre d'aides suffisant.

Quoi qu'il en soit l'immobilisation de la tête doit être complétée par une immobilisation parfaite et non moins indispensable du membre supérieur. Il faut arriver à obtenir un appareil rigide, un bâti d'une seule pièce qui interdise le moindre changement dans la position respective des lambeaux, sans quoi toute l'intervention est compromise. On s'y prendra donc de la façon suivante : le malade est assis sur un escabeau pendant qu'un aide lui soutient le bras et l'avant-bras ; cet aide au rôle capital est chargé de la surveillance exclusive de la greffe qu'il ne devra plus quitter des yeux jusqu'au moment où l'appareil sera complètement installé. D'autres, moins importants, maintiennent le malade dans sa position assise. Si la capeline paraît déconsolidée au niveau de la nuque, si elle a été plus ou moins détrempée par les liquides au cours de l'opération, on peut la renforcer par une bande de fer souple dit « feuillard » large de 2 à 3 centimètres qu'on aura apprêtée à l'avance en lui donnant la forme d'un vaste point d'interrogation et qui s'étendra, en s'y adaptant exactement, depuis le front jusqu'à la ceinture. On empêchera tout mouvement du membre supérieur en appliquant sur lui, après l'avoir détrempée dans le plâtre, la gouttière préparée la veille. Cette valve moulée sur le dos de la main, l'avant-bras et le bras descend et s'étale en arrière à la partie inférieure du thorax. Par-dessus le tout, des bandes de Sayre formant sangles viennent s'entrecroiser dans tous les sens en assujettissant les différentes parties de l'appareil qu'elles unifient. On aura soin, dans l'application de ces bandes plâtrées, de laisser une fenêtre qui permettra de surveiller l'état de toutes les parties du lambeau (pédicule, bords et surface).

Le malade est ensuite reporté dans son lit et couché avec précaution, non pas horizontalement, mais en position demi-assise, soutenu par des oreillers.

Suites opératoires. — Il arrive parfois que le lendemain ou deux jours après l'opération la greffe prenne une teinte un peu violacée, mais elle reprend bientôt sa couleur normale. Il ne faudra donc pas s'en effrayer outre mesure. On aurait beaucoup plus de raisons de s'inquiéter si un suintement sanguin venait à se produire sur les bords du pédicule : un lambeau qui saigne est un lambeau infecté.

L'appareil contentif est ordinairement bien supporté : il faut évidemment une certaine dose de patience pour subir une immobilisation prolongée pendant dix à douze jours, mais la coquetterie aidant, le plus souvent les malades ne se plaignent pas trop. La position est d'ailleurs beaucoup plus fatigante que douloureuse et la gêne ressentie va en s'atténuant ; on exhortera le malade à la patience en lui faisant entrevoir un résultat prochain. S'il était nécessaire, une injection de morphine calmerait les sujets agités ou nerveux et procurerait le sommeil ; nous devons dire que tous nos malades s'en sont volontairement abstenus et que toutes leurs fonctions s'exécutaient normalement malgré l'incommodité de leur position.

Le pansement doit-il être renouvelé fréquemment ? Aussi peu que possible répondrons-nous, à moins qu'il ne soit sali par des souillures provenant de l'alimentation ou de toute autre cause (sécrétions nasales, etc.).

Une question des plus importantes se pose encore : Combien de jours après la greffe doit-on, peut-on sectionner le pédicule ? Les chiffres donnés par les auteurs sont extrême-

ment variables : Gussenbauer l'a coupé au 17e jour, Billroth au 17e aussi, Czerny, von Fabrizi au 14e, Poncet du 8e au 15e, Wagner du 12e au 14e, Maas du 13e au 15e, Von Hacker du 12e au 14e, Socin et Schwartz le 10e, Jonesco le 9e, Fontan, Adams le 8e, Guelliot du 8e au 15e, et Levrat au bout d'un mois seulement. Il est probable qu'à la rigueur on pourrait sectionner le pédicule dès le 6e jour si le malade le réclamait instamment, soit à cause d'une trop grande fatigue, soit à cause de douleurs, ou si l'appareil contentif s'était dérangé en amenant une traction trop forte des points de suture. M. Berger regarde comme le moment le plus favorable l'intervalle qui s'étend du 12e au 15e jour ; dans nos observations la greffe a été libérée de 6 à 23 jours après l'intervention.

D'une façon générale le malade ne sera pas endormi pour couper le pédicule ; il y aurait pourtant à faire exception si le pédicule trop large était riche en filets nerveux, si le chirurgien voulait le parer, le dégrossir ou compléter l'intervention par une greffe de Thiersch appliquée sur la plaie d'emprunt, ou s'il voulait faire du même coup une autoplastie complémentaire du pédicule. La section, toujours faite avant de « démolir » l'appareil, sera effectuée d'un coup de ciseaux ou avec un bistouri bien tranchant : elle est suivie le plus souvent d'un suintement sanguin à la surface de section, suintement du meilleur augure pour la reprise du lambeau.

Une précaution dont nous avons connu toute l'importance (voir observation IX) consiste à ne ramener que très lentement le membre supérieur dans l'extension : surveiller avec grande attention l'abaissement du bras pour éviter le déplacement toujours possible d'un caillot, particulièrement si le lambeau a été pris au devant ou au voisinage d'une grosse

veine ou si le plâtre a comprimé un de ces vaisseaux exposé à une inflammation, même modérée. On recommandera en outre au malade de ne faire exécuter aucun mouvement au membre supérieur, pendant 48 heures au moins, par exemple de ne pas se servir de ce membre pour s'alimenter. De plus au niveau de la plaie d'emprunt le chirurgien évitera toute compression exercée par le pansement ; il pourra au contraire le serrer davantage au-dessus de cette plaie.

Que devient le pédicule ? Ou bien il sert à achever la réparation, il est utilisé dans les retouches ultérieures, façonné de suite de manière à présenter une forme et une direction convenables pour faciliter une opération complémentaire, ou bien il n'a plus d'usage, son rôle est terminé ; plus ou moins exubérant ; flottant parfois, il ne tarde pas à s'atrophier.

Ultérieurement le morceau transplanté change de coloration ; sa couleur tend à s'harmoniser avec celle de la peau environnante ; il se pigmente à l'air et au soleil, devient plus foncé, la saillie plus ou moins disgracieuse qu'il formait primitivement s'affaisse et s'étale ; il s'assouplit, se rétracte ou s'allonge, s'accommode en un mot aux parties voisines et à ses nouvelles fonctions, si bien qu'après quelques mois toute difformité s'est considérablement atténuée ou même a disparu.

Au cas où la bosse persisterait trop marquée, il serait toujours possible et facile de la diminuer en dégraissant sa face profonde ; aucune nouvelle cicatrice n'en résulte puisqu'il suffit de faire passer l'incision dans la cicatrice ancienne (voir notre observation XV).

Les résultats d'une autoplastie à l'italienne, faite suivant les règles que nous venons de rappeler, sont presque toujours

excellents ; les échecs ou les accidents sont rares. Nous devons pourtant signaler la mortification totale de la greffe due soit à la compression du pédicule par l'appareil, le pansement ou le rapprochement excessif des parties à réunir, soit au dégraissement trop complet du lambeau, soit à une infection totale accompagnant la suppuration de la plaie. Une gangrène partielle est ordinairement causée par l'exiguïté du pédicule, une insuffisance de nutrition, une compression localisée, un petit foyer de suppuration.

Outre des lésions de kérato-conjonctivite ayant gravement compromis les fonctions d'un œil et que nous rapportons à l'observation III, nous avons eu à déplorer un cas de mort subite causée par une embolie partie d'une grosse veine sous-cutanée située au voisinage de la plaie anti-brachiale (voir observation IX). De tels accidents seront évités en prenant les précautions que nous avons indiquées et sur lesquelles il n'était pas inutile d'insister.

OBSERVATIONS

Observation 1 (Due à l'obligeance de M. le Dr Nélaton). — *Lupus ayant détruit une partie du nez (Lobule, narine, sous-cloison etc.). Autoplastie à l'italienne.*

G. L... Cette fille m'est adressée par M. Besnier pour un vaste lupus ayant détruit les deux narines, la sous-cloison et une partie de la cloison, et ayant envahi la totalité de la lèvre supérieure.

Une première intervention fut faite le 20 avril 1896, dirigée contre le lupus ; elle consiste en un grattage à la curette tranchante de toute la surface du lupus suivi d'une large cautérisation au cautère actuel. Pendant toute la durée de la cicatrisation, la place bourgeonnante est touchée tous les 8 jours à la teinture d'iode.

Une fois le lupus guéri, la jeune fille restait avec un trou à la place du nez, l'auvent nasal n'existant que tout à fait à la partie supérieure.

Je me proposai de refaire une saillie nasale osseuse et pour obtenir ce résultat de prendre sur le bassin la saillie formée par l'épine iliaque antérieure et supérieure dans un lambeau que je grefferais à l'avant-bras.

Ce lambeau une fois greffé à l'avant-bras serait ensuite transporté à la face.

Cette 2e intervention eut lieu le 19 mai de la même année : un large lambeau cutané fut dessiné autour de la saillie formée par l'épine iliaque. Celle-ci, dans une étendue de 4 centimètres environ sur une épaisseur de 1 centimètre, fut détachée au ciseau et l'ensemble du lambeau contenant l'épine iliaque détachée fut relevée comme un couvercle de tabatière que l'on ouvre.

Alors une incision verticale étant faite à l'avant-bras, la peau du

lambeau iliaque fut soigneusement suturée par les bords aux bords de l'incision cutanée faite à l'avant-bras.

Le bras et l'avant-bras de la jeune fille furent solidement assujettis

Observation I. — Avant l'opération.

au corps par un appareil plâtré et au bout de 3 semaines le lambeau iliaque adhérait à l'avant-bras.

Je coupai son pédicule.

Déjà à ce moment la portion de crête iliaque que j'avais emmenée

dans mon lambeau avait commencé sa résorption ; pendant les 2 ou 3 semaines qui suivirent, cette résorption se fit complètement.

Bien que mon entreprise fût manquée et que je n'eusse plus d'os

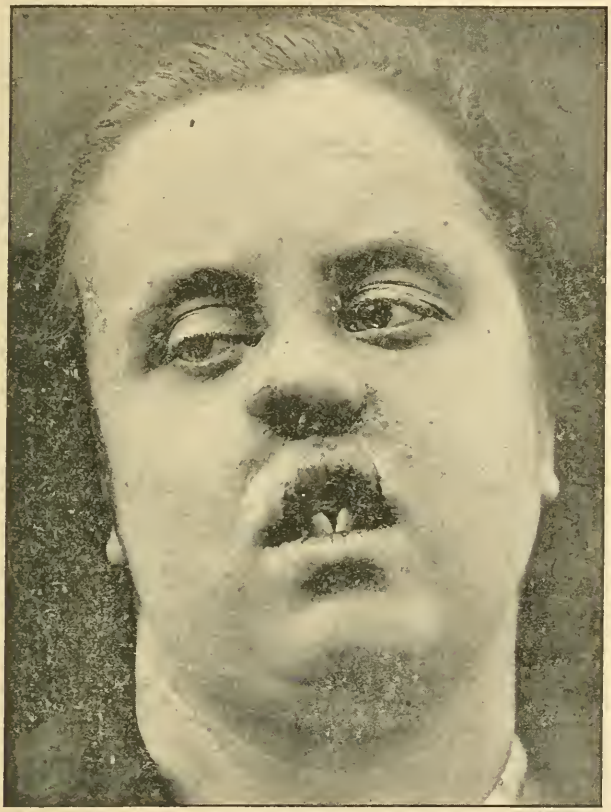

Observation I. — Après l'opération.

dans mon lambeau, je le transportai néanmoins à la face le 14 août 1896.

Le transplant prit parfaitement bien. Mais je dus faire plusieurs retouches et à l'heure actuelle le résultat reste médiocre.

Observation II (Due à l'obligeance de M. le Dr Nélaton). — *Lupus érythémateux de la pointe du nez ayant détruit la sous-cloison. — Autoplastie à l'italienne.*

Cette jeune femme me fut confiée par M. Tennesson. Toute la pointe

Observation II. — Avant l'opération.

du nez dans une étendue de 2 cent. 1/2 environ, avait été détruite par un lupus. Les bords de la perte de substance traitée par la pâte de Canquoin étaient sains et cicatrisés ; je fis une autoplastie par la méthode de Tagliacozzi, le 10 juin 1895.

Le lambeau fut pris sur la face antérieure du bras droit. Le bras fut fixé en position par un appareil plâtré. Des points de suture aux crins de Florence assurèrent l'application du lambeau.

Observation II. — Après l'opération.

Le 10e jour le pédicule fut sectionné, le lambeau était partout parfaitement vivace. Le 25e jour le pédicule du lambeau fut rabattu, suturé à la lèvre et forma la sous-cloison.

Observation III (Personnelle). — *Destruction de l'aile du nez. — Autoplastie à l'italienne. — Complications de kérato-conjonctivite due à la compression.*

Gall... Eugénie, 33 ans, entrée salle Denonvillers le 9 juillet 1897.

Observation III. — Avant l'opération.

Malade adressée à M. Nélaton par M. le Dr Besnier, pour lui réparer une perte de substance de la narine droite. Cette perte de substance est constituée par une encoche semi-lunaire qui atteint dans sa partie

a plus large le sillon de la narine. De plus un tissu cicatriciel rougeâtre et induré fait suite à cette encoche qu'elle borde sur toute sa périphérie. Cette destruction de l'aile du nez est due à un lupus ulcéreux dont la marche n'a pu être arrêtée par les cautérisations.

Observation III. — Après l'opération.

Autoplastie par la méthode italienne le 19 *juillet*. Un petit lambeau en forme de croissant est pris à la face antéro-interne du bras droit et suturé à la narine : celle-ci a été avivée auparavant et tout le tissu de

cicatrice lupique enlevé, afin de ne réunir que des tissus absolument normaux.

La malade à demi-réveillée est assise sur un tabouret et l'on procède à la pose de l'appareil d'immobilisation. Il est constitué par une sorte de carcasse comprenant une large ceinture de gymnastique qui embrasse la partie inférieure du thorax ; une attelle postérieure en fer, ayant la forme d'un point d'interrogation vient prendre un point d'appui au devant du front en empêchant la tête de basculer en avant ; sa partie inférieure et postérieure suit la courbure de la nuque et passe dans une coulisse en cuir de la ceinture de gymnastique qui la maintient. L'appareil est complété par un cerceau formant couronne autour du front ; ce cerceau est fixé par une articulation mobile à la tige principale décrite plus haut. Tout le système étant garni de ouate pour éviter la compression des parties sous-jacentes, on le fixe définitivement avec de nombreuses bandes de Sayre entrecroisées en tous sens, qui ont pour but de le consolider en une seule pièce et d'assurer l'immobilisation des parties mises en contact.

Section du pédicule le 26 juillet. Lambeau vivace et bien repris, un peu plus pâle seulement que les parties voisines. La narine est bien reformée, sauf au niveau de la partie antérieure où il existe une petite encoche un peu plus prononcée que sur l'autre narine. Malheureusement la compression de l'œil droit par l'appareil a déterminé une kérato-conjonctivite intense qui nécessitera plus tard l'iridectomie ; la malade n'avait pourtant accusé aucune douleur au niveau de l'œil, tant qu'avait duré l'immobilisation.

Malade revue en septembre, narine bien ouverte, bien formée : la coloration rouge qu'elle présentait peu après l'opération a presque entièrement disparu ; elle est facilement masquée par un nuage de poudre d'amidon.

Observation IV (Personnelle). — *Destruction du lobule médian du nez. — Autoplastie à l'italienne.*

Stéven... Jeanne, 20 ans, cuisinière, entrée le 21 septembre salle Denonvillers.

La malade a eu tout récemment le bout du nez enlevé par un coup

de dent. Une petite portion de la partie supérieure de la narine droite, une plus grande de la narine gauche ont été enlevées ; en plus une encoche très nette, assez haute quoique peu profonde existe au niveau de la cloison ; son maximum de profondeur est situé à 3 millimètres de sa partie supérieure.

Le 20 *octobre*, autoplastie par la méthode italienne ; application de la capeline avec corset plâtré avant l'opération, comme d'ordinaire. Avivement des parties à réparer en faisant passer le bistouri en dehors du tissu de cicatrice, d'où la nécessité d'aviver le bord libre de la sous-cloison dans toute sa hauteur. Le lambeau qui doit servir à la greffe est pris à la partie inférieure de l'avant-bras, à 3 centimètres du pli du poignet, en dehors de la ligne médiane. Sa base est rectiligne et parallèle au pli de flexion de la main sur l'avant-bras. Suture et réunion de la perte de substance de l'avant-bras. Passage des crins de Florence dans les tissus du nez et du lambeau : les fils sont arrêtés par une pince isolément et sont serrés seulement lorsque tous les fils du côté gauche ont été passés. De même pour le côté droit.

La main appuie ainsi sur le front dont elle est séparée par une épaisse couche d'ouate qui garantit aussi la racine du nez contre toute compression. La malade bientôt réveillée est assise sur un tabouret, elle se soutient seule, aide à la fixation de l'appareil d'immobilisation en adoptant docilement les positions qui lui sont recommandées. Une gouttière plâtrée vient former une large et solide attelle au bras et à l'avant-bras. Des bandes de Sayre entrecroisées en divers sens complètent la fixation de l'appareil.

28. — La malade a fort bien supporté l'immobilisation sans jamais accuser la moindre gêne. — Section du pédicule du lambeau : il saigne abondamment, preuve de sa vitalité. Adhérence parfaite des parties suturées.

5 *novembre*. — Il existe à la narine gauche au niveau de son point de réunion avec la greffe une petite encoche qui pourra être facilement corrigée ultérieurement. La narine gauche paraît légèrement retrécie, apparence due à deux causes : en premier lieu à l'élargissement ou plutôt à l'épaississement de la sous-cloison résultat de la suture de la greffe avec elle, en second lieu à la présence d'un éperon formé par le pédicule du lambeau laissé rabattu.

13. — Le lambeau qui avait été voulu exubérant commence à subir un mouvement de retrait et, point digne de remarque, sa coloration ne diffère en rien de celle de la peau du nez.

27. — Nouvelle intervention pour corriger la sous-cloison trop épaisse, la narine gauche trop étroite, l'éperon faisant suite au lobule du nez trop saillant : Division verticale de la sous-cloison pour disséquer et détacher la moitié de son épaisseur. Elle est encore sectionnée en haut, à droite et à gauche de la ligne médiane, au niveau de ses adhérences avec la narine : la portion du lambeau ainsi disséquée et libérée est reportée vers la gauche. Après avivement de l'encoche signalée plus haut à la narine gauche un crin est passé dans le bout inférieur de la sous-cloison, ce qui a pour effet de retrousser la pointe de l'éperon. Pour faire disparaître l'encoche, un autre crin réunit le bord gauche du lambeau greffé à la portion avivée de la narine.

On complète l'intervention par une petite greffe de Thiersch qui vient combler l'espace situé entre la sous-cloison et la partie inférieure de l'ancien éperon.

La malade quitte l'hôpital le 15 décembre : le résultat de l'opération est satisfaisant ; le bout du nez est un peu épaissi, la greffe est encore légèrement exubérante mais s'atrophie graduellement.

La malade refuse absolument d'être photographiée.

Observation V (Personnelle). — *Aplatissement du nez avec destruction de la sous-cloison. — Autoplastie à l'italienne.— Sphacèle du lambeau.*

Louise Grég...,domestique 26 ans, entrée le 10 novembre 1897 salle Denonvillers. La malade réclame la réparation d'une déformation du nez produite par des lésions syphilitiques ; elle contracta la vérole il y a 6 ans, mais c'est seulement au mois de juillet dernier qu'elle entra dans le service du professeur Fournier pour soigner ses manifestations nasales de la syphilis.

Aujourd'hui la déformation du nez consiste en un aplatissement inégal, beaucoup plus prononcé sur la narine droite ; celle-ci n'est surélevée que d'un demi-centimètre relativement au plan vertical de la lèvre ; la narine gauche, moins affaissée, forme un relief plus prononcé

(un centimètre environ). Le nez est déformé comme le serait un morceau de mastic qu'on aurait aplati avec un instrument plat dirigé un peu obliquement. A cet aplatissement se joint une déviation de l'axe du nez vers la gauche comme si le lobule avait subi en même temps un mouvement de torsion vers la gauche. La narine gauche est ains réduite à une simple fente, la droite reste un peu plus large. Le squelette des fosses nasales est conservé et intact : il n'en est pas de même de la cloison en grande partie détruite et de la sous-cloison dont il ne reste plus que des vestiges. Cette déformation du nez est maintenue par une bride cicatricielle, trace de la sous-cloison, qui joint le lobule au sommet du pli naso-labial gauche.

Le 23 *novembre*, autoplastie selon la méthode italienne. L'opération a pour but de sectionner les adhérences qui s'opposent au redressement du nez et de reconstituer une sous-cloison : Section des adhérences qui relient les vestiges de la sous-cloison au lobule du nez ; la section remonte assez haut pour que le nez, soulevé et redressé, puisse reprendre sa forme normale Le lambeau d'emprunt est pris sur l'avant-bras gauche, tout près du poignet ; il est circonscrit par deux incisions parallèles à l'axe de l'avant-bras et une incision perpendiculaire aux précédentes ; on forme ainsi un lambeau quadrilatère étroit, à base inférieure. Rapprochement et suture des bords de la plaie de l'avant-bras.

Auparavant un avivement a été fait au niveau des narines, en enlevant tout le tissu de cicatrice résultat des adhérences anciennes du lobule avec le plancher des fosses nasales, tissu mauvais pour la suture et la réunion.

Suture au crin de Florence de l'angle supérieur du lambeau avec le lobule du nez ; les crins sont passés à droite et à gauche dans la muqueuse et les parties profondes du derme mais ne traversent pas toute l'épaisseur des ailes du nez ; d'autres fils sont étagés dans l'épaisseur du lambeau d'emprunt et viennent fixer son bord inférieur horizontal qui constituera la base de la sous-cloison. On introduit ensuite dans chaque narine reconstituée des appareils destinés à les maintenir béantes ; ils consistent en deux petits troncs de cône métalliques dont la section correspond à la forme ordinaire de l'ouverture des narines ; ils

sont percés pour le passage de l'air et fixés par deux fils de soie.

Pansement à la gaze stérilisée. Malade réveillée, assise sur un escabeau. Immobilisation avec la capeline plâtrée, la gouttière plâtrée et des bandes de Sayre formant des sangles solides.

27 *novembre*. — Lambeau violacé, saignant à sa surface de section inférieure. Sa mauvaise nutrition provient de ce que la malade indocile a fait exécuter à son avant-bras un mouvement de torsion qui a retenti sur le pédicule ; celui-ci est d'ailleurs abaissé ; le lambeau tiraillé dans son ensemble ; les rapports des parties rapprochées sont modifiés ; la main, le jour de l'opération, était étalée sur le front, la paume en rapport avec lui, le pli du poignet à la hauteur du bout du nez ; elle est maintenant descendue, le pli du poignet à deux centimètres au-dessous de sa situation primitive.

Le sphacèle du lambeau est inévitable, section du pédicule.

Obervation VI (Personnelle). — *Cancroïde de la racine du nez. Autoplastie par glissement.*

Mathilde Hal... 68 ans, sans profession. — Entre le 11 décembre 1897, salle Denonvillers, pour un épithélioma cutané de la racine du nez.

Il y a 7 ou 8 ans apparition d'une légère excroissance squameuse sur la partie gauche de la racine du nez. Pendant 5 ans la plaque ne s'agrandit pas, mais se revêt de temps à autre d'une croûtelle que la malade gratte et qui se reforme rapidement. L'ulcération s'élargit peu à peu depuis trois ans.

Actuellement sur la partie gauche de la racine du nez ulcération de la dimension d'une pièce de 50 centimes : tout autour existe une zone violacée recouverte de squames. Le diagnostic de cancroïde est des plus évidents.

Excision le 11 décembre : le bistouri crée une perte de substance circulaire du diamètre d'une pièce de 20 francs ; cette perte de substance est comblée par un lambeau triangulaire pris sur la joue gauche et amené par glissement.

Réunion par première intention sauf au niveau de l'angle interne de l'œil où un crin de Florence a été infecté.

La malade quitte l'hôpital le 26 décembre, avec des cicatrices peu visibles : la ligne supérieure d'incision est un peu plus marquée que l'inférieure à cause de la suppuration de l'angle interne de l'œil.

Observation VII (Personnelle). — *Epithélioma de la racine du nez. Autoplastie par la méthode indienne.*

Confol... Joseph, 60 ans, jardinier, entré salle Nélaton le 28 décembre 1897 pour un épithélioma développé à la racine du nez. Depuis 20 ans existait au côté droit de la racine du nez une tache grisâtre qui avait conservé toujours les dimensions d'une pièce de 50 centimes ; il y a 3 mois, à la suite d'un traumatisme, cette tache s'est ulcérée et agrandie.

Actuellement on constate sur le côté droit de toute la moitié du nez une ulcération couverte de croûtelles jaunâtres ; irrégulièrement circulaire, elle mesure trois centimètres dans sa plus grande largeur ; sa hauteur n'est pas moindre de 5 centimètres. Ses limites, imprécises en bas, s'arrêtent en haut à la racine du nez ; à droite le sac lacrymal est pris ; à gauche l'ulcération dépasse de 1/2 centimètre la ligne médiane.

Opération le 8 janvier. — Ablation de l'épithélioma au thermocautère qui passe à 5 millimètres en dehors de ses limites. La tumeur qui paraissait superficielle s'étend en profondeur aux cartilages du nez et de la cloison, à la branche montante du maxillaire supérieur droit, à la paroi antérieure du sinus frontal. Toutes les parties atteintes sont enlevées successivement avec des cisailles, des curettes, ou la pince-gouge ; les os propres du nez sont partiellement réséqués, le sinus frontal droit est ouvert, mais sa muqueuse est saine. La muqueuse des fosses nasales saigne abondamment, le thermocautère enfoncé profondément ne parvient pas à faire cesser l'hémorrhagie ; l'hémostase est obtenue en tamponnant les fosses nasales avec une mèche de gaze introduite par l'ouverture des narines.

Le deuxième temps de l'opération consiste dans le comblement de la perte de substance laissée par l'ablation de l'épithélioma. Un lambeau est taillé aux dépens de la partie médiane du front. L'incision frontale se continue directement à droite avec la brèche à combler. Un

intervalle de tissu sain large d'un bon centimètre à la racine du nez, sépare l'incision frontale gauche de la partie supérieure de la perte de substance. Le lambeau est rabattu autour de ce pont formant charnière, puis suturé aux bords de la plaie, mais il est impossible de réunir les bords de la solution de continuité frontale ».L'absence de la charpente osseuse et cartilagineuse des fosses nasales donne au nez la forme dite « en pied de marmite ».

15. — La plaie du front bourgeonne rapidement. Le lambeau a parfaitement repris sur sa partie latérale gauche : à droite il existe un liseré rouge dû partie à la brûlure par le thermocautère, partie à ce que plusieurs fils ont lâché à ce niveau.

22. — Le nez est moins affaissé à sa racine qu'immédiatement après l'opération : les parties suturées ont bien repris, le lambeau bien vivant.

Observation VIII (Personnelle).— *Epithélioma de la paupière inférieure. — Restauration de la paupière par le procédé de Burrow.*

Veuve Charles Lem..., concierge, 64 ans, entrée salle Denonvillers, lit n° 20, le 11 octobre 1897.

Epithélioma de la paupière inférieure gauche ayant débuté il y a 18 mois.

Actuellement on constate une ulcération formant encoche à la partie moyenne de la paupière inférieure ; le bord palpébral est détruit par l'épithélioma qui a gagné en dedans l'angle interne et s'étend jusqu'au point lacrymal, en dehors jusqu'à l'angle externe ; la muqueuse palpébrale est intéressée, la conjonctive oculaire l'est également, la paupière supérieure est un peu tombante.

Opération le 20 octobre. — Après avoir relevé la paupière supérieure, M. Nélaton fait une incision angulaire à sinus dirigé en haut : les deux extrémités de l'incision correspondent aux deux angles interne et externe de l'œil, le sommet de l'angle est situé à 2 cent. 1/2 au-dessous du bord palpébral ; hémostase facile avec une pince placée à l'angle interne de l'œil. Ablation, après dissection, de la caroncule et de la conjonctive bulbaire poussée aussi loin que possible en allant jusqu'aux limites de la cornée. La perte de substance ainsi créée est comblée par un lambeau triangulaire pris à la région temporale et qui

est amené en le faisant pivoter autour de son pédicule, lequel répond à l'angle externe de l'œil. Sa base qui était horizontale et parallèle au bord de la paupière, vient former le nouveau bord palpébral. Pansement à la gaze salolée.

Observation VIII. — Avant l'opération.

25 *octobre*. — Le lambeau a bien repris ; on retire un crin sur deux.

28. — Ablation des derniers crins. La cicatrice est rouge. Le lambeau en bon état.

4 *novembre*. — L'infection d'un point de suture au niveau de la

partie moyenne du lambeau a amené une légère suppuration ; de fréquents lavages à l'eau boriquée sont nécessaires pour chasser le pus qui se collecte entre le lambeau et la cornée.



Observation VIII. — Après l'opération.

4. — La malade quitte l'hôpital avec une légère inversion de son bord palpébral. L'état du lambeau est fort satisfaisant, la paupière inférieure a encore gardé une apparence tuméfiée qui diminuera dans la suite et qui fait paraître la fente palpébrale un peu moins large que celle du côté opposé. Pas d'écoulement involontaire des larmes.

Observation IX (Personnelle). — *Epithélioma corné de la joue. — Autoplastie par la méthode italienne. — Mort par embolie partie du membre immobilisé.*

Marguerite Az..., 76 ans. Entre le 12 juillet 1897 salle Denonvillers. Epithélioma corné développé au-dessous de la paupière inférieure droite, ayant gagné la région malaire et l'angle interne de l'œil. Un étroit liséré de tissu sain existe le long du bord palpébral, mais la tumeur s'étend en bas jusqu'au niveau du sillon naso-génien. Sa surface totale peut être évaluée à 25 centimètres carrés.

Intervention le 13 juillet. — Les tissus voisins ne pouvant faire les frais d'une réparation aussi étendue, M. Nélaton emprunte une greffe (méthode italienne) au membre supérieur droit. Un lambeau en forme de croissant est pris à la face antéro-interne du bras droit (partie supérieure).

La plupart des crins de Florence sont retirés le 18 juillet. Réunion parfaite de toute la périphérie du lambeau.

Le 21 juillet (c'est-à-dire 7 jours après l'opération), section du pédicule. Elle est faite un peu plus tôt que d'ordinaire à cause de l'âge avancé de la malade, qui commence d'ailleurs à éprouver un peu de fatigue. — Le bras est un peu gonflé et la malade dit y sentir des fourmillements ; elle accuse en même temps un vague engourdissement dans tout le membre immobilisé : Adhérence complète du lambeau aussi bien à sa face profonde qu'au niveau de ses bords.

L'opérée, en regagnant son lit soutenue par deux aides, s'affaisse subitement, pâlit et malgré les soins qui lui sont prodigués, elle ne tarde pas à expirer.

Observation X (Personnelle). — *Epithélioma verruqueux de la lèvre supérieure. — Greffe de Thiersch.*

B..., Jules, tréfileur, 37 ans. Entre salle Nélaton le 23 octobre pour des végétations verruqueuses de la lèvre inférieure ayant envahi la narine droite.

Le début de l'affection remonte à 3 ans. A cette époque apparut au-dessous de la narine droite une plaque de la largeur d'une pièce de

20 centimes, et couverte de squames légères. La plaque, écorchée par un grattage continuel, se couvrit au bout de 6 mois de saillies verruqueuses qui n'ont fait qu'augmenter de volume et d'étendue.

Aujourd'hui la lésion occupe dans son ensemble une surface quadrilatère comprise entre la moitié droite de la lèvre supérieure, la narine droite, d'un côté, le sillon naso-labial droit de l'autre ; en bas elle est limitée par la lèvre supérieure à laquelle sont appendues de nombreuses et volumineuses saillies végétantes ; en haut l'orifice de la narine est à demi-obstrué par une sorte de champignon verruqueux qui remonte à un centimètre dans la fosse nasale (Epithélioma verruqueux).

Le 3 *novembre*, excision des parties malades au thermo-cautère ; l'action du fer rouge reste superficielle, arrive à peine à la couche profonde du derme. Pansement humide les premiers jours. — Pansement sec après la chute de l'eschare.

On attend le bourgeonnement complet et régulier de la plaie pour pratiquer le 24 novembre une greffe d'Ollier-Thiersch avec un lambeau pris sur la cuisse du malade.

1er *décembre*. — Le lambeau est adhérent aux parties profondes sur toute son étendue sauf au niveau de l'angle externe où existe un peu de sphacèle. Ultérieurement il se fait à cet endroit un bourgeonnement qui marche très lentement ; le malade ne quitte l'hôpital que dans les premiers jours de janvier avec une cicatrice plane, point trop visible, sauf au niveau de l'aile du nez où la coloration encore rouge tranche sur celle des parties voisines.

Observation XI (Personnelle). — *Epithélioma de la lèvre inférieure. Lambeau emprunté à la joue* (pivotement).

Court... Ernest, 63 ans, journalier. Entré salle Nélaton, le 2 octobre 1897.

Le malade vient à l'hôpital pour un épithélioma de la lèvre inférieure dont le début remonte à deux ans et demi. L'ulcération s'étend de la commissure gauche à la ligne médiane qu'elle dépasse de quelques millimètres.

Pas d'adénopathie.

Intervention le 6 octobre. — Ablation large de la tumeur au bistouri, en dépassant largement ses limites ; il reste une brèche quadrangulaire, laquelle est comblée par un lambeau de même forme, pris sur la joue. Ce lambeau est dessiné de telle sorte que son axe correspond au sillon naso-génien, sa base à la partie externe du menton, à un centimètre 1/2 au-dessus du bord inférieur du maxillaire. Le lambeau subit un mouvement de torsion à sa base, pour que sa partie supérieure vienne s'adapter à la portion de la brèche la plus rapprochée de la ligne médiane. La perte de substance créée par la dissection du lambeau est comblée en rapprochant ses deux lèvres par des points de suture.

Le malade quitte l'hôpital le 27 octobre. Il persiste au niveau du pédicule du lambeau un petit bourrelet qui s'est déjà affaissé et eût été évité en dessinant sa base un peu plus inférieurement. Le bord supérieur de la lèvre n'est pas recouvert de muqueuse, mais il est mobile, suffisamment épais et non ulcéré ; il présente une légère inversion mais le malade n'éprouve aucune gêne ; il peut gonfler les joues, ne laisse pas écouler sa salive et n'est en rien incommodé pour ouvrir largement la bouche ou mastiquer. La cicatrice de l'incision jugale est dissimulée dans le pli naso-génien. On ne voit guère que la cicatrice verticale située vers la partie médiane de la lèvre ; les deux moitiés du bord libre de la lèvre sont d'ailleurs au même niveau.

Observation XII (Personnelle). — *Epithélioma de la région temporale. — Autoplastie à l'italienne.*

Pill... Marie, 65 ans, journalière, entrée le 4 juin 1897, salle Denonvillers.

La malade vient à l'hôpital pour se débarrasser d'un épithélioma de la région temporale droite dont le début remonte à deux ans et demi. A son entrée, l'ulcération mesure en hauteur 9 centimètres, et 7 centimètres dans sa plus grande largeur. Elle est allongée dans le sens vertical et au niveau de l'union de son tiers supérieur avec les 2/3 inférieurs elle atteint presque la commissure palpébrale externe.

Ablation le 11 juin. — Le bistouri dépasse de tous côtés les limites de la tumeur. Après une hémostase attentive de la plaie, M. Nélaton

détache aux dépens de la face antéro-interne du bras droit, tout proche de la région axillaire, mais en évitant de prendre la peau de la paroi antérieure de l'aisselle, un large lambeau ayant un pédicule de 3 cen-

Observation XII. — Avant l'opération.

timètres : la surface de ce lambeau mesure 70 centimètres carrés. Suture et coaptation faciles avec les bords de la plaie de la face.

Les sutures faites, on réveille la malade qu'on assied sur un tabouret pour faciliter le pansement et la pose de l'appareil de contention. Il consiste en une capeline taillée la veille, plâtrée après l'opération et fixée par des bandes de Sayre qui passent autour de la tête, et de la

poitrine, emprisonnant le bras et l'avant-bras, la main restant libre. L'avant-bras est replié sur le sommet de la tête dont il est séparé par une épaisse couche d'ouate : une gouttière plâtrée qui descend en

Observation XII. — Après l'opération.

arrière et latéralement le long du thorax vient encore lui assurer une situation plus fixe. Mais la malade est incomplètement réveillée, le corps bascule de tous côtés, le pansement et l'appareil de maintien sont des plus difficiles à fixer convenablement.

12 *juin*. — La malade accuse une sensation d'engourdissement dans le bras droit.

14 *juin.* — Bon aspect du lambeau, on enlève quelques crins en laissant les plus importants pour la réunion. Légère suppuration de l'angle interne de l'œil.

16 *juin.* — Petit point de suppuration au niveau de la pommette : cette infection localisée paraît due à ce que l'hémostase n'a pas été parfaite, car en appuyant sur la partie voisine du lambeau, il sort un peu de sang noirâtre mélangé à du pus. L'aspect général du lambeau reste satisfaisant.

22 *juin.*— La section du pédicule du lambeau a été un peu retardée à cause du léger décollement du lambeau au niveau du point suppuré. La malade accuse une sensation d'engourdissement dans le bras droit. Le greffe a bien pris sur toute sa circonférence.

28 *juin.* — Adhérence solide du lambeau à sa périphérie et à sa face profonde ; saillie marquée de la greffe qui est cependant moins exubérante qu'elle paraît sur la photographie.

Observation XIII (Personnelle). — *Epithélioma de la région temporale. — Autoplastie à l'italienne.*

Gabriel Mor..., 50 ans, entré salle Nélaton le 26 juin 1897. Epithélioma de la région temporo-maxillaire dont le début remonte à une douzaine d'années. L'ulcération a son grand axe oblique en bas et en dedans ; sa limite supérieure répond à une ligne qui serait menée horizontalement par l'arcade sourcilière, sa limite inférieure à une autre ligne horizontale passant au-dessous de l'orifice des narines. De forme irrégulièrement circulaire elle s'étend du lobule de l'oreille, lequel est intéressé, à un centimètre de l'angle externe de l'œil droit.

Opération le 3 *juillet.* — Dissection large de la tumeur suivie d'excision. Le champ opératoire est inondé de sang ; l'hémostase demande un assez long temps pour être complète. Un lambeau brachial est détaché de la partie supérieure et antéro-externe du bras droit, empiétant sur la région deltoïdienne. Ce lambeau dont le pédicule est parallèle à l'axe du bras mesure une superficie de plus de 60 centimètres carrés. Il est suturé avec des crins de Florence dont on passe d'abord les points principaux. Confection extemporanée d'un appareil plâtré contentif : Une large attelle plâtrée s'étend du front à la partie postérieure

du thorax, jusqu'au niveau de la région lombaire. Une autre entoure le rond et le sommet de la tête comme un turban ;ses deux extrémités viennent se croiser sur la précédente, au niveau de la nuque. Le bras et l'avant-bras sont maintenus par une troisième attelle plâtrée. Des

Observation XIII. — Avant l'opération.

bandes de Sayre viennent passer par-dessus les attelles en faisant le tour du thorax, de la nuque, du sommet de la tête ; d'autres sont jetées en sautoir pour fixer le coude et empêcher ses mouvements de latéralité.

6 *juillet.* — Le lambeau bien nourri présente une coloration normale. Il est facile de le surveiller à travers une fenêtre pratiquée en avant et au-dessous du bras immobilisé.

La plupart des crins sont enlevés sans inconvénient le 9 juillet.



Observation XIII. — Après l'opération.

Le 13 *juillet,* ablation de l'appareil d'immobilisation et section du pédicule qui saigne abondamment. La peau du lambeau tranche par sa coloration sur celle des parties voisines ; son adhérence est complète avec les parties profondes et à la périphérie.

20 *juillet.* — Le malade peut quitter l'hôpital avec une greffe bien reprise, solide, peu saillante. On voit à peine les traces du pédicule qui n'a subi aucun traitement spécial.

Observation XIV (Personnelle. Résumée). — *Epithélioma de la joue greffé sur un lupus. — Autoplastie à l'italienne.*

Debr... Adolphe, 47 ans, salle Nélaton. Le malade entre à l'hôpital pour un lupus ayant envahi toute la face et une partie du cou : à la joue droite un large épithélioma s'est greffé sur le lupus, de sorte que le malade présente, comme il le dit lui-même, un aspect véritablement monstrueux. L'épithélioma a une forme à peu près circulaire : son diamètre est de 7 à 8 centimètres.

Ablation de la tumeur au thermocautère. Il reste un trou large et profond qui découvre le rebord alvéolaire du maxillaire supérieur. La commissure buccale du côté droit a été nécessairement détruite au cours de l'opération. Après grattage, curettage et cautérisation du lupus, autoplastie à l'italienne : lambeau emprunté à la face antéro-externe du bras droit.

Le pédicule n'est sectionné que 23 jours après l'intervention : l'immobilisation a été prolongée plus que d'ordinaire, les crins de la suture ayant coupé la peau au côté externe de la greffe ; une suture secondaire a d'ailleurs été faite pour rapprocher les parties à ce niveau.

Malade revu un an après l'intervention : le lambeau greffé est de couleur un peu moins rouge que les parties avoisinantes ; mais celles-ci il est nécessaire de le remarquer, sont des parties cicatricielles altérées par le lupus ; celui-ci a repullulé au front, au nez, au menton, au cou, à la région temporale, mais il a complètement respecté le morceau transplanté. La greffe est souple, mobile, non saillante. La commissure buccale reste retrécie un peu et l'orifice buccal demeure légèrement bridé.

Observation XV (Personnelle). — *Epithélioma du dos de la main. — Autoplastie à l'italienne.*

Lebl... Louis, cocher, 55 ans, entré salle Nélaton le 18 mai 1897.

Epithélioma du dos de la main droite ayant débuté il y a 1 an.

L'ulcération circulaire s'est développée d'abord un peu au-dessus de l'articulation métacarpo-phalangienne de l'index ; elle présente aujourd'hui une surface de 80 centimètres carrés.

Opération le 24 mai. — Ablation large de la tumeur au bistouri. La perte de substance est comblée par un lambeau pris au niveau du creux épigastrique (méthode italienne). La main est fixée à plat sur l'abdomen au moyen de bandes de Sayre.

Section du pédicule le 10e jour. Le lambeau, bien nourri, a repris sur toute sa périphérie. Le séjour du malade à l'hôpital est prolongé en raison d'un eczéma survenu autour de la cicatrice, eczéma dû au pansement.

10 *juillet.* — Le lambeau doublé de trop de graisse fait sur la main un bourrelet de plus d'un demi-centimètre d'épaisseur. A la demande du malade, M. Nélaton décolle le lambeau sur une partie de son étendue pour enlever l'excès de tissu adipeux qui le double à sa face profonde. L'incision est faite dans l'ancienne cicatrice, une grande partie du lambeau est soulevée (3/4 de la circonférence environ) ; après dégraissement, suture des bords au crin de Florence. Réunion par première intention.

Malade revu le 6 novembre : greffe en bon état, il existe seulement en un point limité de la cicatrice un peu de rougeur due au frottement produit par les guides que le malade tient à la main (il exerce la profession de cocher).

Observation XVI (Personnelle). — *Rétraction cicatricielle de l'index. — Autoplastie à l'italienne.*

Amel... Noémi, 18 ans, entre salle Denonvillers le 5 mai 1897 pour une rétraction cicatricielle de l'index droit, consécutive à une brûlure survenue à l'âge de 4 ans. L'index est rendu à peu près inutile, car il est absolument impossible de lui faire exécuter le moindre mouvement de flexion ou d'extension au niveau de l'articulation de la première phalange avec la seconde ; il est fléchi dans une position très voisine d'un angle droit. Il est impossible de savoir, avant l'intervention, si la rétraction porte uniquement sur la peau ou si elle intéresse encore les tendons et même les parties osseuses.

Opération le 26 *mai.*— Autoplastie selon la méthode italienne modifiée : section et dissection de la bride cicatricielle qui maintient la flexion de l'index : le doigt peut alors être ramené dans une attitude presque rectiligne : il reste à combler une brèche longue de près de 3 centimètres, large d'un centimètre et demi, car la cicatrice présentait transversalement une grande épaisseur. Lambeau rectangulaire pris au creux épigastrique : il comprend tout le tissu cellulo-graisseux sous-cutané, son axe est dirigé perpendiculairement à l'axe du corps.

En raison de ses petites dimensions, il est nécessaire de passer d'abord les crins du bord cubital de l'index et du bord correspondant du lambeau sans les arrêter, de ne les serrer ensuite que successivement, en commençant par celui qui est le plus rapproché de l'extrémité digitale. De même pour la suture du bord radial de l'index avec le bord correspondant de la greffe. Les deux lèvres de la plaie d'emprunt ont été préalablement réunies.

Après le pansement, la main est simplement fixée à la région épigastrique par des bandes de Sayre recouvrant une couche d'ouate qui enveloppe largement la main, l'avant-bras et fait le tour de l'abdomen.

28 *mai.* — On peut facilement surveiller l'état du lambeau par un espace ménagé au-dessous de la main et rempli seulement de coton hydrophile maintenu par une bande.

Le 4 *juin* (9e jour) section du pédicule. La greffe forme un gros bourrelet saillant ; sur ses bords trois points très limités de sphacèle dû à une trop forte striction des crins de Florence ; malgré cela, l'adhérence des parties greffées paraît complète.

10 *juin.* — L'élimination des points sphacelés s'est faite rapidement : pour éviter le décollement du lambeau, on maintient l'index dans une position intermédiaire entre l'extension complète et la demi-flexion.

1er *juillet.* — L'extrémité antérieure de la greffe, tiraillée, s'est soulevée et décollée en laissant un sillon au niveau de la pulpe digitale. Le doigt est maintenu demi-fléchi.

10 *juillet.* — La malade peut quitter l'hôpital, la cicatrisation est terminée, mais résultats médiocres. Le doigt ne peut être placé dans

l'extension ni volontairement, ni autrement, il tend à se rétracter de nouveau.

Malade revue le 25 septembre. Malgré l'exercice et le massage, les mouvements du doigt sont encore imparfaits bien qu'ils aient augmenté d'amplitude ; la saillie formée par le lambeau a notablement diminué.

CONCLUSIONS

I. — Il n'existe pas, à proprement parler, de méthode autoplastique qui soit, à l'exclusion des autres, indiquée dans tous les cas.

Les indications de chaque méthode seront tirées du siège de la plaie, de son étendue, de l'état des parties avoisinantes.

II. — La méthode italienne modifiée est le procédé de choix lorsque la perte de substance est étendue, qu'il y a impossibilité de prendre l'étoffe dans le voisinage ou lorsqu'il est nécessaire d'obtenir une réparation solide et durable. Elle est cosmétique et orthopédique.

III. — La méthode française n'est applicable que si les tissus voisins de la brèche à combler sont normaux et facilement mobilisables : il faut encore que la perte de substance ne soit pas trop vaste.

IV. — La méthode indienne nécessite l'intégrité des téguments environnant la perte de substance : la plaie d'em-

prunt ne doit avoir aucun inconvénient esthétique ou fonctionnel ; elle laisse une cicatrice.

V. — Les greffes dermo-épidermiques sont indiquées pour recouvrir une surface plane, si l'ulcération est petite, entourée de tissus bien nourris ; mais la région qu'elles recouvrent ne peut être soumise à une grande fatigue.

BIBLIOGRAPHIE

Berger. — *Bulletins et mémoires de la Société de chirurgie*, 17 mars 1880, 27 juillet 1881, 22 février 1887, 4 janvier 1888, 18 février 1890, 4 juin et 5 novembre 1890, 9 décembre 1891, 7 novembre 1894. — *Bulletin de l'Académie de médecine*, 22 juin 1886, septembre 1887, 15 octobre 1889, 14 octobre 1890. — *France médicale*, 24 novembre 1887. — *Congrès français de chirurgie*, 1889, 1893, 1894. — *Presse médicale*, 4 mars 1896.

Bardenheuer. — Des opérations plastiques sur la face. *Arch. für klinische Chir.*, 1891, 2.

Blandin. — *De l'autoplastie.* Paris, 1836.

Bloxam. — Rhinoplastie. *London medic. Soc.*, 8 avril 1895.

Brault. — *Archives provinciales de chirurgie*, 1897, p. 429.

Burrow. — *Beschreibung einer neuen Transplant-method.* Berlin, 1856.

Ceci. — Autoplastie de la région temporo-pariéto-frontale avec un lambeau brachial. *Gaz. d. Osp.*, 1891, 69.

Curtis. — Restaurat. du nez. *New-York Acad. of med.*, 13 janvier 1896.

Defontaine. — *Archives provinciales de chirurgie*, 1893.

Denucé. — Considérations sur l'autoplastie et sur les méthodes et les procédés opératoires qui la constituent. *Archives génér. de médecine*, 1855, 402.

Finny. — Rhinoplastie après un lupus. *British med. Journ.*, 5 décembre 1896.

Forker. — Opération plastique pour destruction du nez par la syphilis. *Medic. Rec.*, 14 novembre 1896.

Gagnard. — *Autopl. par la méthode italienne modifiée et greffe d'Ollier-Thiersch.* Thèse de Paris, 1896.

Gangolphe. — Epithélioma de la face et greffe. *Lyon médical*, 27 juillet 1890.

Gilliam. — Rhinoplastie. *Medic. Record*, 2 février 1895.

Goris. — 4 opérations de rhinoplastie avec remarques sur la technique opératoire. *Revue internat. de rhinologie*, 1894, IV.

Guelliot. — Greffe par la méthode ital. modifiée. *Bull. de Soc. de chirurgie*, 1891, 124 et Greffe par approche. *Union médicale du Nord-Est*, décembre 1893.

Israël. — Rhinoplastie pour lupus. *Berlin. klinisch. Woch.*, 13 novembre 1893.

Jalaguier. — *Semaine médicale*, 1892.

Jobert de Lamballe. — *Traité de chirurgie plastique*, 1849.

Jonnesco. — Rhinoplastie totale. *Congrès français de chirurgie*, 1894.

Kuester. — Rhinoplastie avec le bras. *Arch. für klinische Chir.*, 1894, 4.

Laurent. — Greffe cutanée. *La clinique belge*, 4 février 1897.

Lemoyne-Hupp. — Chirurgie Rhinoplastik. *New-York med. Journ.*, 15 décembre 1893.

Lépine. — *Des règles générales des autoplasties externes.* Thèse de Paris, 1874.

Levrat. — *Congrès de chirurgie*, 1893, p. 724.

Maas. — Ueber Plastick mit frischen gestielten Lappen aus entfernteren Kœrpertheilen. *Langenbeck's Arch. für klinische Chirurg.*, 1885, p. 559.

— *Archives de Langenbeck*, 1885, 323.

Metin. — Thèse de Lyon, 1888 (Observ. de Poncet, Berger, Chandelux, Fontan).

Monks. — Rhinoplastie par la méthode de Tagliacozzi. *Boston medic. Journ.*, 25 juin 1896.

Ollier. — *Lyon médical*, 31 mars 1895.

Phocas. — Autoplastie par la méthode italienne modifiée pour une rétraction cicatricielle des doigts. *Revue d'orthopédie*, 1er septembre 1892.

Pierre. — *De l'anaplastie faciale.* Thèse de Paris, 1851.

Poncet. — Greffe par approche. *Lyon médical*, 23 mars 1890.

Quenu. — *Bulletins de la Soc. de chirurgie*, 1892, p. 581.

Rigaud. — *De l'anaplastie des lèvres, des joues et des paupières*, Thèse de Paris, 1841.

Sabatier. — Greffe cutanée par approche. *Lyon médical*, 1892, 10 juillet.

Schimmelbusch. — Deux cas d'anaplastie après ablation de cancer de la face. *Berlin. klinische Woch.*, 12 décembre 1892.

Schwartz. — *Société de chirurgie*, 3 décembre 1890.

— Autoplastie dans les mutilations et les difformités cicatricielles de la face. *Gaz des Hôpitaux*, 22 décembre 1891.

Staniou-Protopopesco.— *Greffe de Thiersch.* Thèse de Paris, 1892.

Verneuil. — Chirurgie réparatrice, in *Mémoires de chirurgie.*

Imp. G. St-Aubin et Thevenot. — J. Thevenot, successeur, St-Dizier (Hte-Marne).

DONEC OPTATA VENIANT RIGABO.

COLUMBIA UNIVERSITY LIBRARIES (hsl.stx)
RD 118 F17 C.1
Quelques observations d'autoplastie avec
2002198240